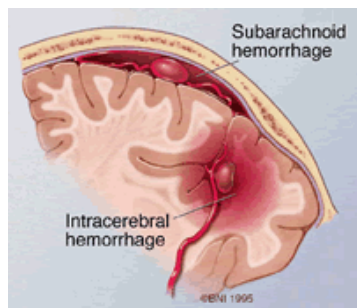


Hemoragické CMP



Mozgové krvácanie

- **Príčiny**
- Neliečená hypertenzia
- Aneurizmy a AVM
- Úrazy
- Komplikácie antikoagulačnej liečby
- Krvácanie do ischemického ložiska a tumoru

Mozgové krvácanie – klinický obraz

- Bolesť hlavy (50%)
- Rýchlo progredujúca ložisková symptomatológia
- Zvracanie
- Môže byť bezvedomie
- Epileptické záchvaty
- Vzostup TK (dôkaz hypertenzie – očné pozadie)

Mozgové krvácanie

- **Hypertonické**
- Do BG, talamu, ponsu, mozočka
- Príčina – miliárne Charcotove-Bouchardove aneurizmy lipohyalinoidne zmenených arteriol
- **Lobárne**
- Do hemisfér mimo talamu a BG
- Príčina – aneurizma, AVM

Hypertonické krvácanie

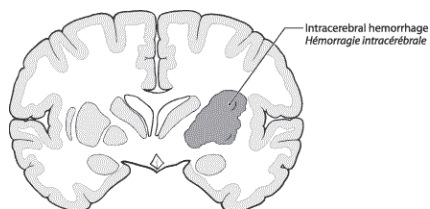
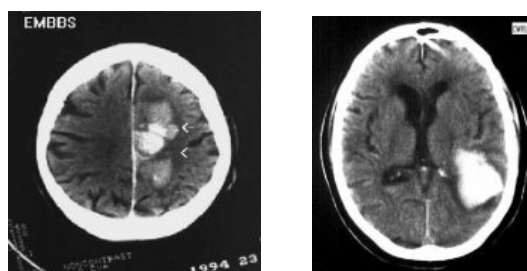


Figure 2. Intracerebral hemorrhage
Figure 2. Hémorragie intracérébrale

Diagnostika mozgového krvácania CT mozgu



Liečba mozgových krvácaní

- **Konzervatívna**
- Antiedematózna
- Úprava TK len nad 180/110 Torr
- Symptomatická, ošetrovateľský proces
- Následne – rehabilitácia

Liečba mozgových krvácaní

- **Chirurgická**
- Progresia neurologického deficitu
- Mozočkové krvácania
- Kritériom – lokalizácia, veľkosť

Subarachnoidálne krvácanie

- **Krvácanie do subarachnoidálneho priestoru**
- Asi 7% zo veľkých CMP
- Spontánne alebo traumatické
- Príčiny – aneuryzma, AVM, kryptogénne

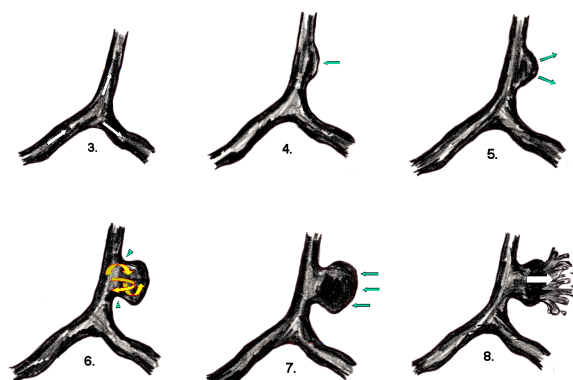
Klinický obraz

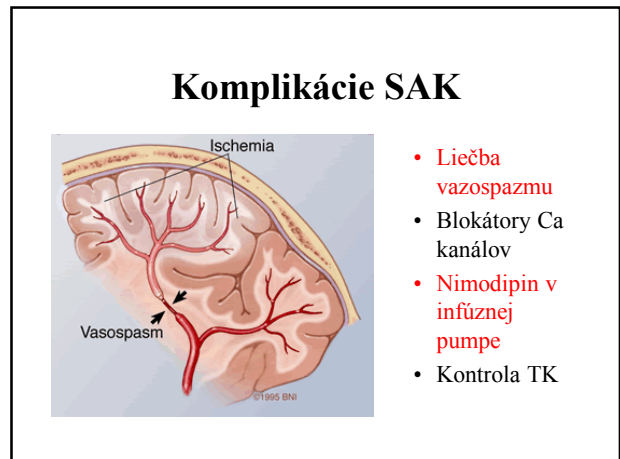
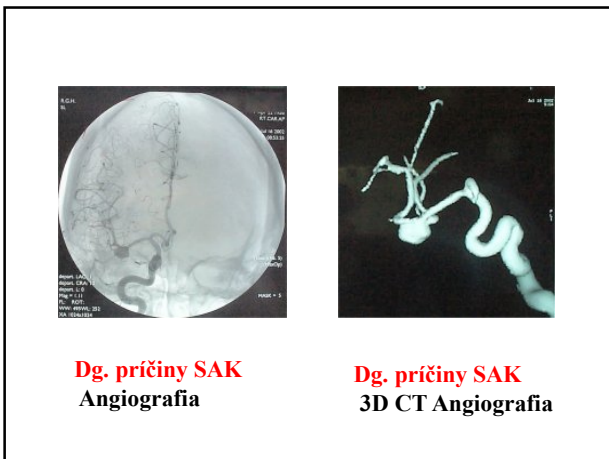
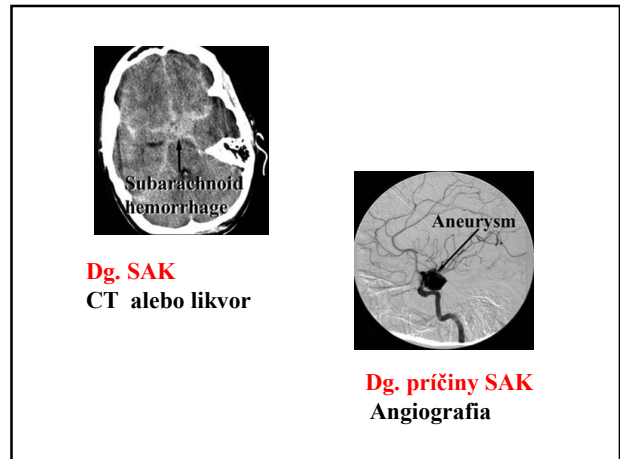
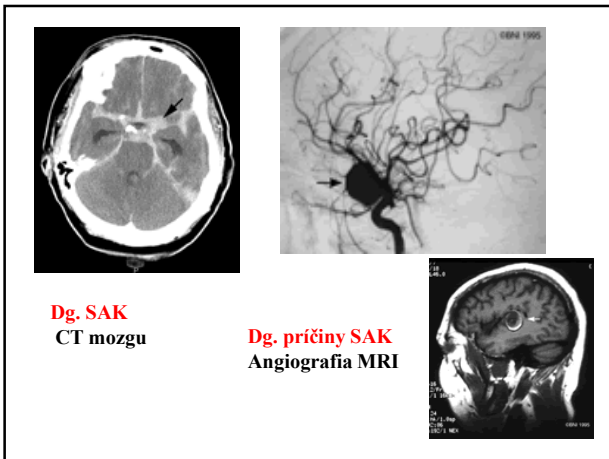
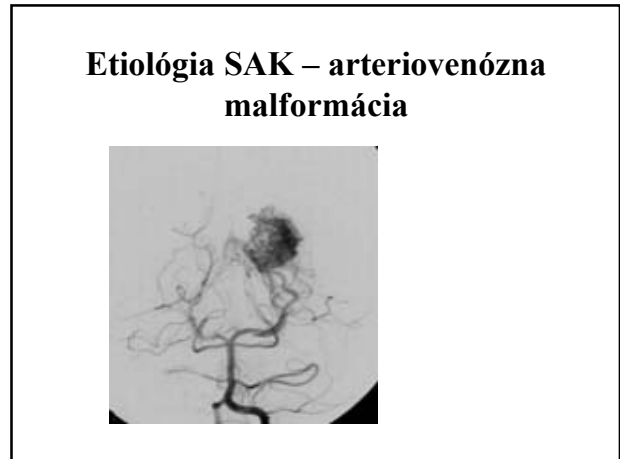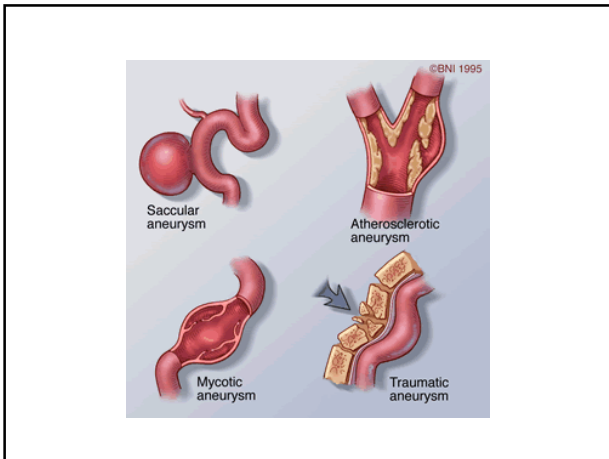
- **Náhla, prudká bolesť hlavy**
- Zvracanie
- Bezvedomie – môže byť
- Meningeálny syndróm
- Ložiskové príznaky – môžu a nemusia byť

Klasifikácia závažnosti SAK podľa Hunta a Hessa

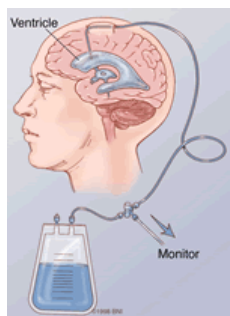
- I – asymptomatické
- II – bolesti hlavy, meningeálny syndróm, nie je neurologický deficit, okrem hl. nn.
- III – somnolencia, minimálny neurologický deficit
- IV – stupor, hemiparézy
- V – hlboké bezvedomie, decerebrácia

Etiológia SAK - aneuryzma



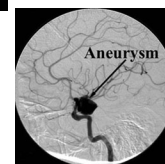
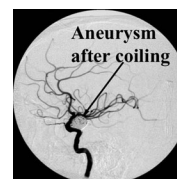
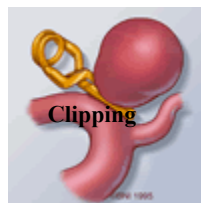


Komplikácie SAK

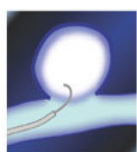


- **Hydrocefalus**
- Normotenzný alebo hypertenzný
- **Liečba - ventil**


Liečba príčiny SAK




Coiling aneuryzmy



Introduction of catheter into aneurysm

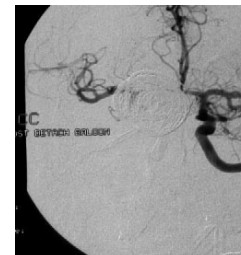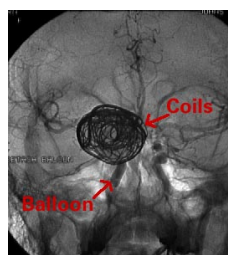


Insertion of coils into aneurysm via catheter



Aneurysm packed with coils

Coiling aneuryzmy



Liečba SAK

- **Chirurgická liečba** - do 48 hodín, alebo po štádiu spazmov
- **Konzervatívna** – kľud na lôžku, prevencia prechladnutia (kýchania, kašľu), obštipácie, prevencia vazospazmov, kontrola TK, vnútorného prostredia